

УЧ ОЙЛИК БОЛА ЮРАГИНИНГ ГЕМАТОГЕН СИЛИ

Исраилов Р., Саноев Б.А., Аллаберганов Д.Ш.

ГЕМАТОГЕННЫЙ ТУБЕРКУЛЕЗ СЕРДЦА У ТРЕХМЕСЯЧНОГО РЕБЕНКА

Исраилов Р., Саноев Б.А., Аллаберганов Д.Ш.

HEMATOGENIC HEART TUBERCULOSIS AT THREE MONTHS CHILD

Israilov R., Sanoev BA, Allaberganov D.Sh.

Тошкент тиббиёт академияси

Туберкулез сердца, особенно поражение эндокарда и клапанов, считается казуистикой. Приводятся клинико-морфологические данные по гематогенному туберкулезу сердца трехмесячного ребенка. Наличие туберкулезных гранул в створках клапана и эндокарде правого желудочка сердца привело к утолщению, деформации клапанов, нарушению гемодинамики, гипертрофии правого желудочка и общему венозному полнокровию большого круга кровообращения и внутренних органов.

Ключевые слова: *ребенок, туберкулез сердца, поражение эндокарда и клапанов, гипертрофия правого желудочка.*

Tuberculosis of the heart, especially damage to the endocardium and valves, is considered casuistry. Clinical and morphological data on hematogenous tuberculosis of the heart of a three-month-old baby are presented. The presence of tuberculous granulomas in the valve

cusps and the endocardium of the right ventricle of the heart led to thickening, deformation of the valves, impaired hemodynamics, hypertrophy of the right ventricle and general venous congestion of a large circle of blood circulation and internal organs.

Key words: *child, heart tuberculosis, endocardial and valve damage, right ventricular hypertrophy.*

Охириги йилларда дунё аҳолиси орасида сил билан касалланиш сезиларли даражада кўпаймоқда, яъни ўтган асрнинг охирида 100 минг аҳолига 34,0 ташкил қилган бўлса, 2010 йилларга келиб 43,0 гача кўтарилган. Силдан ўлиш даражаси ҳам сезиларли даражада, яъни 100 мингта аҳолига 8,0дан 12,6 гача ошган [1,3]. Бу турдаги янги эпидемиологик ҳолатда касалликнинг клиник-морфологик формалари ичида экссудатив-некротик, инфильтратив жараёнлар устун турганлиги кўрсатилган. Сил билан касалланиш ва ўлиш даражасининг ошишини бир қатор олимлар аҳолининг яшаш даражасининг ёмонлашиши, аҳоли гуруҳларининг тез-тез миграциялашиши, силга қарши чора-тадбирларнинг кам амалга оширилишига боғлайди [1,3,4].

Юракнинг сил билан касалланиши казуистика ҳисобланади, айниқса юрак эндокарди силини касал тирик пайтида аниқлаш мумкин эмас. Шу билан биргаликда сил узоқ вақт давом этса касал кескин озиб, абактериал қопқоқча эндокардити ривожланади. Абактериал тромбозендокардитни қуйидаги клиник мезонлар асосида аниқлаш мумкин: артериялар эмболияси, юрак соҳасида шовқин, ЭхоКГда қопқоқча табақалари юзасида 10 ммгача катталиқдаги тугунлар пайдо бўлганлиги ва қопқоқча тешигининг торайиши [2,5].

Ушбу мақоланинг асосий мақсади 3 ойлик гўдакда юрак ўнг қоринчаси уч табақали қопқоқчаси силини клиник-морфологик тарзда таҳлил қилишдир.

Сафаров Умиджон Жасур ўғли 2017 йил 10-августда Қашқадарё вилоят Шахрисабз туман Шакартепа қишлоғида туғилган. Отаси Бозоров Ж., 1984 йилда туғилган, тадбиркор. Онаси Жовлиева Н., 1991 йилда туғилган, уй бекаси. Бола III-ҳомиладорликдан, II-фарзанд. Онада ҳомиладорлик

тез-тез шамоллашлар ва токсикоз билан кечган. Ҳомиладорликнинг барча даврлари ҳомила тушиши хавфи билан кечган. Онада TORCH-инфекция (герпес ва цитомегаловирус титри баланд бўлган). Бола ҳомиладорликнинг 39-40 хафталигида 2550 г вазнда туғилган. Кўкариш ва кучли асфиксия билан туғилганлиги сабабли стимуляциядан кейин кучсиз йиғи пайдо бўлган. Аҳволи оғирлиги сабабли шу зоҳати чақалоқларни жонлантириш бўлимига ўтказилган. Ота-оналарида қориндошлик йўқ, наслий касалликларга мойиллик кузатилмайди. Юқумли касалликлар билан мулоқатда бўлмаган.

Онасининг сўзидан бола туғилганидан бери бетоб. Ҳозирги кунгача деярли ҳар кун шифохонада бўлган. 10.08.2017 дан 07.10.2017 гача №3 Тошкент шаҳар туғруқхонаси чақалоқлар жонлантириш бўлимида даволанган. 21.08.2017 дан 15.09.2017 гача № 1 шаҳар болалар клиник шифохонаси (ШБКШ) чақалоқларни жонлантириш бўлимида бўлган. 25.10.2017 дан 07.11.2017 гача № 5 ШБКШда даволанган. 07.11.2017 дан 11.11.2017 гача бола юрагида ўсмага тахмин қилинганлиги сабабли ихтисослаштирилган хирургия марказида текширувдан ўтган. Бемор онколог томонидан кўрилиб, вазни 6 кг дан кам бўлганлиги боис, кимёвий даво ўтказиш мумкин эмаслиги ҳисобга олиниб, педиатрия йўналишида даволаш давом эттирилиши лозим топилган ва ўзаро келишув асосида бемор ТошПМИ клиникасига ўтказилган.

Беморнинг умумий аҳволи оғир, безовта ҳолатда, ҳушида, бутун танаси мармарсимон кўринишда, цианозланган. Қўл-оёқлари совуқ, тана харорати 36,0°C. Бемор танаси ойиги нисбатан ўсишдан орқада қолган. Туғилгандаги вазни 2550 г, ҳозирги вазни 3090 г, вазн танқислиги 65-70%. Нафас

олиши аралаш турда, оғзи очик ҳолатда, дақиқага 46 марта. Кўкрак қафаси деформацияланган. Ўпка аускультация қилинганда кучсиз дағал везикуляр нафас эшитилади. Юрак тонлари аниқ, ўпка артерияси соҳасида II-тон бироз кучайган, юрак уриши 146 та. Қорни кескин катталашган, жигари ҳам катталашган +10+8 см. 14.11.2017 йил соат 06.30 да тўсатдан брадикардия, асистолия кузатилиб, биологик ўлим юз берган.

Беморнинг касаллик тарихидан кўчирмада келтирилган маълумотларга ҳамда қўшимча кўрик натижаларига асосланиб, қуйидаги **клиник таиҳис қўйилди: Асосий касаллик:** Юрак ўнг қоринчаси ўсмасимонҳосиласи, қоринчалараро тўсиқгатарқалиши. Ўпка гипертензияси, II-даражаси. Эндокардит. Реконвалесцент сепсис. Бош мия жароҳатланишининг оғир даражаси. Гипертензион-гидроцефалик синдром. Нафас етишмаслиги II-даражаси. IV-даражали оқсил-энергетик етишмаслик.

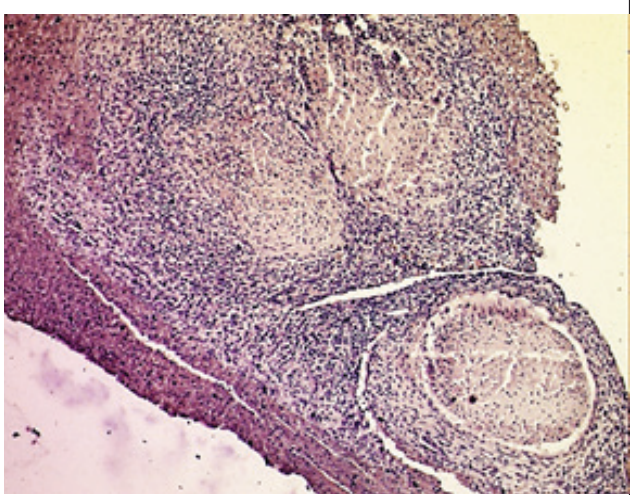
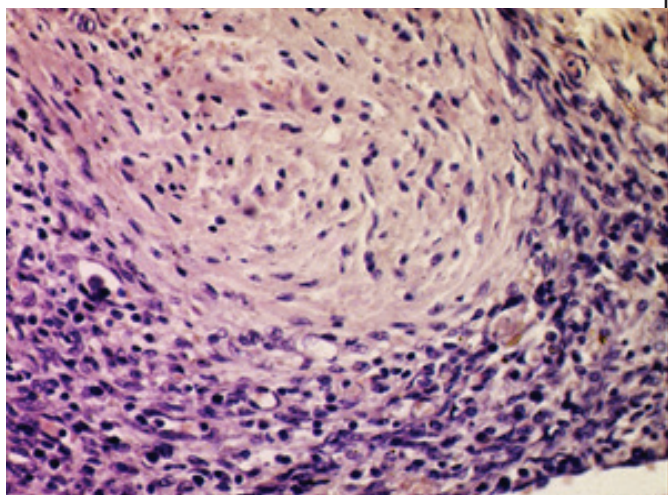
Аутопсия натижалари. Ўлган бемор боланинг мурдаси ташқи кўринишидан ёшига мос келмайди, яъни тана тузилиши гипотрофияли, озгин, тана вазни 3090 г, меъёрга нисбатан деярлик 2 баробар кам. Тери қопламаси оқиш, мармарсимон, анасарка белгилари аниқланади, қўл-оёқ бармоқларининг учи, ҳамда лаблари ва бошқа кўринадиган шиллиқ пардалари цианозланиб кўкарган ҳолатда. Кўкрак қафаси деформацияланган, олдинга бўртиб чиқган. Кўкрак ва қорин бўшлиғида сариқ рангли бироз хиралашган трансудат суюқлиги йиғилган, плевра бўшлиқларининг ҳар бирида ўртача 150 гдан, қорин бўшлиғида 350 г. Ички аъзо ва тўқималари анатомик жиҳатдан текширилганда юрак етишмаслиги оқибатида ривожланган умумий веноз димланиш, яъни деярлик барча аъзоларида умумий веноз тўлақонлик борлиги: жигар мускат жигари кўринишида, талоқ ва буйраклар цианозланиб индурацияланиб қаттиқлашган, иккала ўпка ҳам анча катталашган, хавосизланган, ташқи

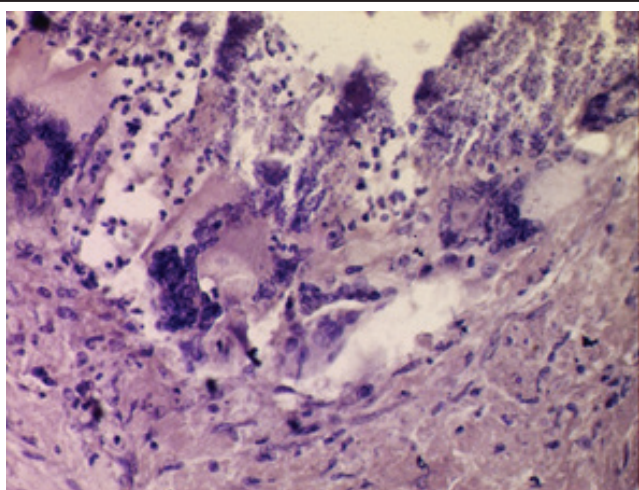
юзаси ва кесиб кўрилганда тўқимаси ҳам оқиш ва тўқ қизил рангли ола-була кўринишда, кесим юзасидан кўп миқдорда қонли-кўпикли сув оқади. Ҳазм тизими аъзолари, жумладан меъда ва ингичка ичак бўшлиғида чала ҳазм бўлган озиқа моддаси мавжуд, шиллиқ пардаси атрофияланган, оқиш бинафша рангли, йўғон ичак бироз қисқарган ҳолатда, шиллиқ пардаси юзасида қуюқлашган шилимшиқ модда мавжуд.

Юрак вазни 42 г бироз деформацияга учраган думалоқ шаклли, эпикарди оқиш кул рангли, юракнинг ўнг бўлмача ва қоринча томони катталаниб, бўртиб чиқганлиги аниқланади. Кесиб кўрилганда ўнг қоринча девори деформацияланиб, қалинлашган, 0,8 смга етганлиги, қоринча бўшлиғи дилатацияланиб кенгайганлиги аниқланди. Ўнг бўлмача ва ўнг қоринча орасидаги уч табақали қопқоқ кескин қалинлашган, деформацияланган, табақалари аниқланмайди. Табақалар танаси ва қирралари некрозланиб, яраланган ва юзасида тромблар пайдо бўлганлиги аниқланади, натижада қопқоқча айлана узунлиги кескин камайган ва қопқоқча тешиги торайган ҳолатда.

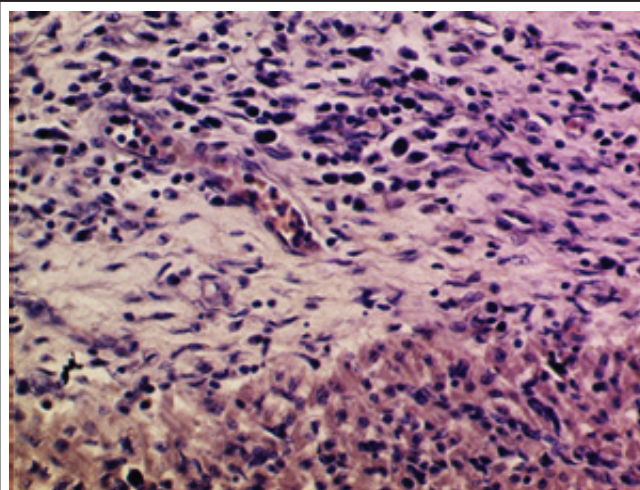
Гистологик текширув натижалари

Юрак – ўнг қоринча қопқоғидан олинган бўлакчалар гистологиясида қопқоқча табақалари асоси ва пардалари кучли яллиғланишли инфильтрат ва сил касаллигига хос тугунчалар пайдо бўлганлиги ҳисобига қалинлашганлиги аниқланди (1-расм). Тугунчалар ҳар-хил катталиқда ва тузилишда бўлиб, аксариятининг марказида казеоз некроз, атрофида эпителиоид хужайралари ва лимфоцитар инфильтрат ўраб олганлиги (2-расм), айрим тугунчаларда Пирогов – Ланганс гигант хужайралари (3-расм) пайдо бўлганлиги аниқланди. Силга хос лимфоцитар ва эпителиоид хужайрали яллиғланишли инфильтрат қопқоқча ости эндокардни ва у орқали миокардга қараб яллиғланишли инфильтрат пайдо қилганлиги кузатилди (4-расм).

| | |
|---|--|
|  |  |
| <p>1-расм. Юрак ўнг қоринча қопқоғи табақасидаги кўп сонли сил тугунчалари. Бўёқ: Г-Э. х: 10x10.</p> | <p>2-расм. Сил тугунча марказида казеоз некроз атрофида лимфоцит ва эпителиоид хужайрали инфильтрат. Бўёқ: Г-Э. х: 10x10.</p> |



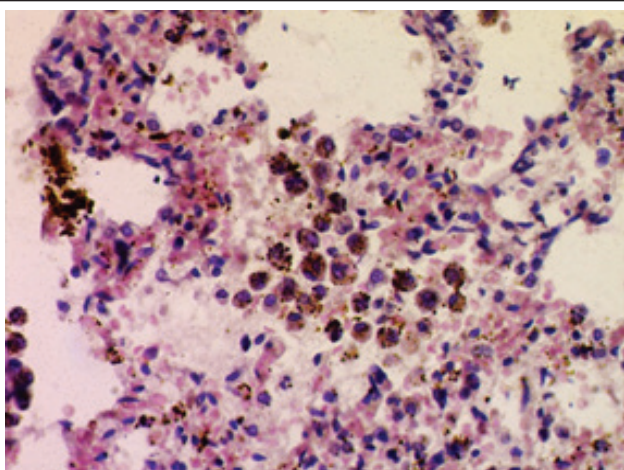
3-расм. Сил туғунчаси таркибидаги Пирогов – Ланганс гигант ҳужайралари. Бўёқ: Г-Э. х: 10x10.



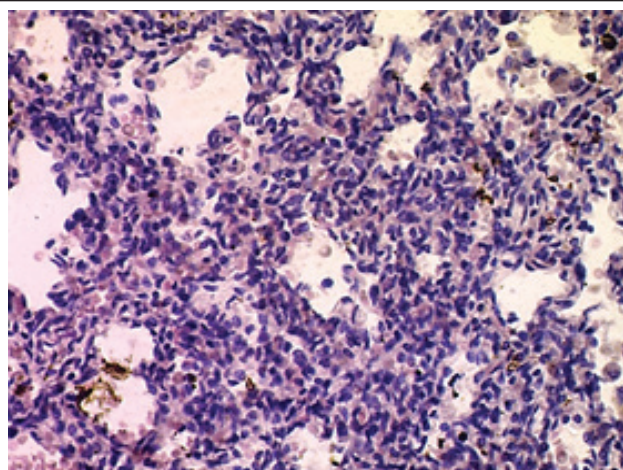
4-расм. Яллиғланиш инфилтратининг ми- окардга тарқалиши. Бўёқ: Г-Э. х: 10x10.

Ўпка – ўпка гемасидерози (5-расм), макрофагал реакция, интерстициал пневмония ва интерстициал пневмосклероз (6-расм) каби морфологик ўзгаришлар ўпка тўқимасида суринкали қон димланиши жараёни ривожланганлигидан далолат беради. Юрак етишмаслиги, ички аъзолардаги умумий ве-

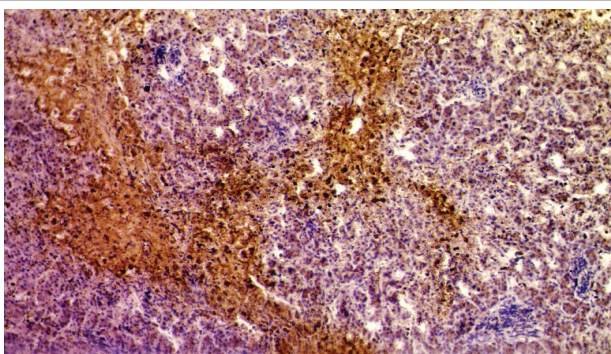
ноз димланишнинг морфологик белгиларидан асосийлари, бу мускат жигари, яъни бўлакчалар марказида тўлақонлик ва қон қуйилишлар (7-расм), ҳамда буйрак пўстлоқ қаватида тўлақонлик, эгри-бугри каналчалар эпителийсининг гиалин-томчили оқсилли дистрофияси (8-расм) ҳисобланади.



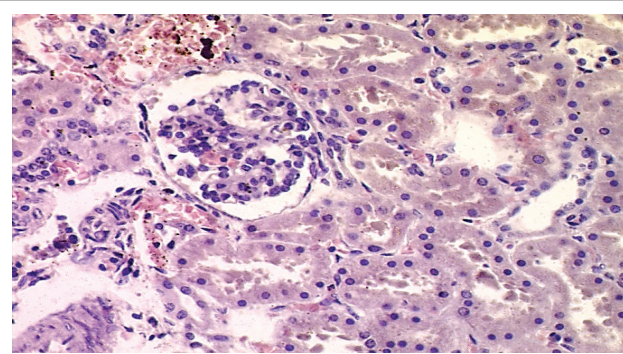
5-расм. Ўпкага альвеоляр тўқимасига қон қуйилиш ва гемасидероз. Бўёқ: Г-Э. х: 10x10.



6-расм. Ўпка тўқимасининг интерстициал пневмонияси ва пневмосклерози. Бўёқ: Г-Э. х: 10x10.



7-расм. Жигар бўлакчалари марказига қон қуйилишлар. Бўёқ: Г-Э. х: 10x10.



8-расм. Буйрак пўстлоқ қават тўлақонлиги ва каналчалар эпителийсининг оқсилли дистрофияси. Бўёқ: Г-Э. х: 10x10.

Морфологик текширувлар натижасида қуйидаги патологоанатомик диагноз қўйилди:

Асосий касаллик: МКБ-10 бўйича: А18.8-139.8 Юрак ўнг қоринча эндокарди ва қопқоқчаси гематоген сили.

Асосий касаллик асоратлари: Юрак ўнг қоринчаси уч табақали қопқоғининг гематоген силга хос гранулематоз яллиғланиши, қалинлашиши, деформацияланиши, торайиши, яраланиши, некрозланиб, тромбланиши. Ўнг қоринчанинг гипертрофияси, дилатацияланиб кенгайиши. Ички аъзолар умумий веноз тўлақонлиги: анасарка, мускат жигари, буйрак ва талоқ цианотик индурацияси, сероз бўшлиқлар водянкаси. Қопқоқча табақаларидаги яллиғланиш хужайралари ва некрознинг ўпка артериясига эмболияси, ўпка альвеоляр тўқимасининг интерстициал пролифератив пневмонити. Ўпкага қон қуйилишлар ва гемосидероз.

Хулоса

Аутопсия натижаларидан келиб чиқиб, яъни ички аъзо ва тўқималарнинг макроскопик ўзгаришлари, ҳамда гистологик текширувлар натижалари асосида хулоса қилиш мумкинки, 2017 йил 10-августда туғилган ва 14.11.2017 йил соат 06.30 да тўсатдан нобуд бўлган Сафаров Умиджон Жасур ўғлида туғма сил касаллиги ривожланган бўлиб, асосан юрак ўнг қоринчаси уч табақали қопқоқчаси ва унинг атрофидаги эндокарди касалланган. Бу турдаги касалликлар жуда кам учрайдиган казуистика ҳисобланади. Юракнинг ўнг қоринчаси эндокарди ва қопқоқчасида гематоген сил тугунчалари пайдо бўлиши натижасида, қопқоқча табақалари қалинлашиб, деформацияланиб гемодинамика бузилган, ўнг қоринчага оғирлик тушиб, гипертрофияланган, натижада ўнг бўлмача, пастки ва юқори қовак веналарда ва барча аъзо ва тўқималарда умумий веноз димланиш ривожланган. Силга хос яллиғланишнинг қоринчалар оралиғи деворига ва чап қоринчага ҳам

тарқалиши натижасида кичик қон айланиш доирасида, яъни иккала ўпкада ҳам қон димланиб, ўпка гемасидерози, интерстициал пневмония ва пневмосклерози ривожланган.

Адабиёт

1. Аналитические обзоры по туберкулёзу. mednet.ru. Проверено 11 июля 2016.

2. Арутюнов Г.П. Инфекционные заболевания эндокарда. Диагностика и лечение заболеваний сердца и сосудов. – М.: ГЭОТАР-Медиа, 2013. – С. 54-108.

3. Матвеев К. В цифрах и фактах: смертность от туберкулёза. Здоровье. <http://www.aif.ru/health/life/4702710:1819/09/2013>.

4. Пономарева Е.Ю., Рощина А.А., Ребров А.П. Особенности течения инфекционного эндокардита на фоне ВИЧ/СПИДА у инъекционных наркоманов // Клиницист. – 2011. – №3. – С. 19-23.

5. Ягода А.В., Гладких Н.Н. Инфекционный эндокардит в клинической практике. – Ставрополь: Ставропольский гос. мед. ун-т. – 2013. – 280 с.

УЧ ОЙЛИК БОЛА ЮРАГИНИНГ ГЕМАТОГЕН СИЛИ

Исраилов Р., Саноев Б.А., Аллаберганов Д.Ш.

Юрак сили, айниқса юрак эндокарди ва қопқоқчасининг гематоген сили казуистика ҳисобланади. Ушбу мақолада 3 ойлик гўдакда юрак ўнг қоринчаси уч табақали қопқоқчаси силининг клиник-морфологик таҳлили келтирилган. Юрак ўнг қоринча эндокарди ва қопқоқчасида гематоген сил тугунчалари мавжудлиги, натижада қопқоқча табақалари қалинлашганлиги, деформацияланиб гемодинамика бузилганлиги, ўнг қоринчанинг гипертрофияланганлиги, натижада ўнг бўлмача, пастки ва юқори қовак веналарда ва барча аъзо ва тўқималарда умумий веноз димланиш ривожланганлиги аниқланди.

Калит сўзлар: юрак, эндокард, қопқоқча, сил, сил тугунчаси, веноз тўлақонлик.